

# Inyecciones paravertebrales de ozono en el tratamiento de la lumbalgia crónica con o sin componente radicular: una revisión narrativa

Dra. Carla Leal<sup>1</sup>, Dr. Pablo Castromán<sup>2</sup>

## Referencias

<sup>1</sup> Jefe del Servicio de Dolor, Hospital São Luiz, Rede D'Or, San Pablo, Brasil.

<sup>2</sup> Director de RELEVUM, Medicina del Dolor, Montevideo, Uruguay

## Título en inglés

Paravertebral ozone injections for the treatment of chronic back pain with or without radicular pain: a narrative review

## Correspondencia

Dr. Pablo Castromán

## Dirección

Dr. José Antonio de Aguirre y Lecube 4987, CP 11400, Montevideo, Uruguay


## Correo electrónico

pablocastro227@gmail.com

# evalúalo

hablemos de dolor

## El dolor es el motivo principal de consulta médica<sup>1</sup>



El 80% de pacientes con dolor crónico son atendidos en nivel primario<sup>2</sup>. Tener herramientas para **evaluar el dolor** y promover el **diálogo efectivo** entre médicos de todas las especialidades y pacientes, contribuirá al alivio de más personas.

Evalúalo, la iniciativa de FEDELAT avalada por 21 asociaciones de dolor en América Latina, promueve la importancia de la correcta evaluación del dolor como primer paso para su **adecuado tratamiento**.

## Conoce más sobre Evalúalo

Accede a la **Masterclass** que ya ha sido vista por más de **2.000 médicos** de Latinoamérica.

Te aportará una mirada diferente y muy humana para **evaluar el dolor**.



**MASTERCLASS**

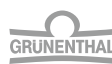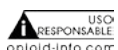¡No te la pierdas!



Hablemos de **Dolor**.com

**Colombia:** <https://www.hablemosdedolor.com.co/> | **Chile:** <https://www.hablemosdedolor.cl/>  
**México:** <https://www.hablemosdedolor.com.mx/> | **Ecuador:** <https://www.hablemosdedolor.com.ec/>  
**Perú:** <https://www.hablemosdedolor.com.pe/> | **Panamá:** <https://www.hablemosdedolor.com.pa/>  
**Costa Rica:** <https://www.hablemosdedolor.cr/> | **Guatemala:** <https://www.hablemosdedolor.com.gt/>  
**Honduras:** <https://www.hablemosdedolor.hn/> | **Brasil:** <https://www.falemosdedolor.com.br/>

Con el apoyo científico de:



Patrocinado por  
Grünenthal Latinoamérica  
<https://www.latam.grunenthal.com>



Material internacional para uso regional en Latinoamérica. Mayor información en el departamento médico de Grünenthal de la filial correspondiente a su país.

Código LATAM: M-N/A-LAT-05-23-0016

<sup>1</sup> Cohen, S. P., Vase, L., & Hooten, W. M. (2021). Chronic pain: an update on burden, best practices, and new advances. The Lancet, 397(10289), 2082-2097.

<sup>2</sup> Intervención del Dr. Marco Narváez, presidente de FEDELAT, durante el primer masterclass de Evalúalo, el 19/04/2023. Tiempo 00:26:27

## Resumen

### Objetivo

Las inyecciones paravertebrales de ozono constituyen una opción terapéutica en pacientes con dolor lumbosacro crónico, con o sin dolor radicular asociado. La evidencia de la eficacia de ésta intervención es aún débil, los estudios clínicos randomizados son aún insuficientes, con grupos control heterogéneos. Nuestro objetivo es presentar una revisión de la evidencia de la eficacia y el perfil de seguridad de las inyecciones paravertebrales de ozono en pacientes con dolor lumbosacro crónico. Los aspectos clínicos relacionados con la técnica y sus posibles mecanismos de acción son también reseñados.

### Metodología

Realizamos una búsqueda bibliográfica en MEDLINE (Pubmed), Google Scholar, Scopus, CINAHL, Embase, Cochrane y Fistera (guías clínicas) con los términos en inglés “paravertebral ozone injections” y “lumbar” o “lumbosacral radicular pain” y su correspondiente terminología en español, “inyecciones paravertebrales de ozono” y “dolor radicular lumbar” o “lumbosacro”. La búsqueda fue limitada a los idiomas inglés y español, desde el año 2000 al 2022. La evaluación fue realizada por los dos autores de manera independiente. Presentamos el análisis de diez estudios prospectivos randomizados y cinco observacionales, retrospectivos o de cohorte única de tipo antes y después, cuyos objetivos fueron la evaluación de la eficacia y seguridad de la técnica.

### Conclusiones

Las inyecciones paravertebrales de ozono son opción terapéutica útil y segura en el tratamiento del dolor lumbosacro crónico, asociado o no a dolor radicular, como único tratamiento o asociado a otras técnicas para tratar el dolor, en particular cuando otras alternativas intervencionistas como las inyecciones epidurales o facetarias de esteroides son poco efectivas. Estas observaciones deberán ser confirmadas por un número mayor de estudios prospectivos randomizados con criterios de selección de pacientes y grupo control homogéneos y mayor número de pacientes tratados.

**Palabras clave**  
hernia de disco, lumbalgia,  
inyecciones de ozono

## Summary

### Background and Objectives

Paravertebral ozone injections are a therapeutic tool in patients with lumbosacral chronic pain with and without radicular pain. The evidence of the efficacy of this intervention is of low quality, due to several factors, the randomized clinical trials are still few, with heterogeneous control groups. Our objective is to present a review of

the evidence of the efficacy and safety profile of paravertebral ozone injections in patients with low lumbosacral chronic pain. The clinical aspects related to the technique and its possible mechanisms of action are also reviewed.

### Methods

A bibliographic review was performed in MEDLINE (Pubmed), Google Scholar, Scopus, CINAHL, Embase, Cochrane and Fistera (clinical guidelines) of articles in English and Spanish, during the available years with the terms: “paravertebral ozone injections” and “lumbar” or “lumbosacral radicular pain” in English and Spanish. Bibliographic review was carried out by the 2 authors independently. We present the analysis of ten prospective, randomized studies and five observational studies, retrospective or cohort studies, with a before and after type of design, in which the study of efficacy and safety was proposed as the main objective.

### Conclusions

This review suggested that paravertebral ozone injections can be a good therapeutic option in patients with lumbosacral chronic pain with or without radicular pain, alone or in combination with other treatments, specially, when epidural or facet steroid injections failed to achieve satisfactory analgesic results. Larger, blinded prospective and randomized controlled trials are needed to support this statement.

#### Key words

herniated disc, lumbosacral chronic pain, ozone injection

### Introducción

La lumbalgia de causa inespecífica es un importante problema de salud pública dado que 50 a 80% de la población tendrá algún episodio en su vida, y de ellos el 10% se transforma en crónica. Por otro lado, es una de las principales causas de ausentismo laboral, lo que genera, junto al uso frecuente del sistema de salud, altos costos económicos (1). Las causas de la misma son variadas, como las hernias de disco y la discopatía degenerativa, siendo la sintomatología variable, desde una lumbalgia mecánica sin radiculopatía a un síndrome radicular lumbar acompañado o no de elementos de dolor neuropático crónico (2,3). Cuando el tratamiento conservador y las inyecciones espinales de esteroides fracasan en lograr una mejoría en los niveles de dolor en los pacientes con dolor radicular crónico, la cirugía de columna se ofrece con frecuencia como opción terapéutica (4). Una alternativa a la opción quirúrgica para el tratamiento del dolor radicular crónico, tanto cervical como lumbar, son las inyecciones de ozono (5). El ozono es una molécula compuesta por 3 átomos de oxígeno en vez de dos, con una vida media de 40 minutos a 20 grados centígrados, por lo que no puede ser almacenado, sino producido, in situ, para cada aplicación

(6). El ozono medicinal es una mezcla de oxígeno y ozono producido por un generador específico para ello. La aplicación de ozono ha sido utilizada para el tratamiento del dolor lumbar por patología discal con o sin dolor radicular, por distintas vías de administración: intradiscal, intraforaminal, epidural caudal y mediante infiltraciones de la musculatura paravertebral (7). La aplicación de inyecciones de una mezcla de ozono y oxígeno en la musculatura paravertebral en una técnica mínimamente invasiva, práctica, y aparentemente muy segura, para tratar eficazmente el dolor lumbar con o sin dolor radicular debido a hernias de disco, protrusiones discales o estenosis del canal espinal lumbar (8). El objetivo del presente artículo es revisar la evidencia disponible hasta el momento sobre la eficacia y la seguridad de las inyecciones paravertebrales lumbares de ozono aplicada a pacientes con dolor lumbar crónico acompañado o no de dolor radicular. Los aspectos clínicos relacionados con la técnica y sus posibles mecanismos de acción son también reseñados.

## Método

En setiembre del 2022, realizó una búsqueda bibliográfica en MEDLINE (Pubmed), Google Scholar, Scopus, CINAHL, Embase, Cochrane y Fisterra (guías clínicas) con los términos en inglés “paravertebral ozone injections” y “lumbar” o “lumbosacral radicular pain” y su correspondiente terminología en español, “inyecciones paravertebrales de ozono” y “dolor radicular lumbar” o “lumbosacro”. La búsqueda fue limitada a los idiomas inglés y español, desde el año 2000 al 2022. Fueron incluidos ensayos clínicos controlados y estudios observacionales tipo casos y controles o retrospectivos, donde el procedimiento realizado fuera la inyección de ozono en los músculos paravertebrales lumbares para el tratamiento del dolor lumbar crónico con o sin componente radicular. Dos autores de manera independiente evaluaron los resúmenes y títulos por relevancia y se obtuvieron las versiones de texto completo en aquellos artículos considerados relevantes en concordancia con el objetivo planteado. Fueron excluidos del mismo, estudios con animales de experimentación, reportes de casos clínicos y concomitancia con otros tipos de inyecciones de ozono como intradiscal, epidural o sistémica.

## Resultados

En la presente búsqueda bibliográfica se encontraron diez estudios prospectivos randomizados (9-18), y cinco observacionales (19-23), evaluando la eficacia de las inyecciones paravertebrales de ozono en pacientes con lumbalgia crónica. Es de destacar que, en los primeros, existe una alta heterogenicidad clínica en relación al grupo con-

trol utilizado como comparador, por ejemplo, inyecciones simuladas (sham), concentraciones inactivas de ozono, esteroides epidurales, lámpara infrarroja más ejercicios, tratamiento farmacológico y rehabilitador, tratamiento farmacológico antiinflamatorio. Esta heterogeneidad complica la interpretación de los resultados e impide la adecuada realización de un meta-análisis.

### Mecanismo de Acción

La observación de que la inyección de ozono en los músculos paravertebrales produce un efecto analgésico potente sobre éstos, llevo a su utilización como alternativa para tratar los cuadros dolorosos por conflicto disco-radicular. Se han planteado diferentes mecanismos de acción para explicar el efecto analgésico, antiinflamatorio y antioxidante de éste tratamiento: disminución de la producción de mediadores de la inflamación, como la prostaglandina E2 y fosfolipasa A2, oxidación e inactivación de metabolitos mediadores de la nocicepción, liberación de citoquinas inmunosupresoras e incremento del flujo sanguíneo local (5). El ozono inyectado en los músculos paravertebrales se disuelve rápidamente en el agua intersticial y reacciona con sustancias antioxidantes, en un área hasta 3 cm de la zona de inyección. Mejora la oxigenación tisular, corrige la acidosis local y reduce la estasis venosa y linfática de los músculos. Siguiendo a Bocci, las inyecciones paravertebrales de ozono, en niveles no tóxicos, hasta una concentración de 40 µg/mL pueden utilizarse en la lumbalgia reduciendo el dolor, mejorando la circulación, reduciendo el edema y aumentando la movilidad, reduciendo el espasmo muscular, pudiendo a través de esto, reducir la presión sobre la raíz nerviosa comprometida (5).

Por otra parte, las inyecciones paravertebrales de ozono pueden ejercer un efecto analgésico a través de un mecanismo reflejo, como un tipo de acupuntura química. Este efecto dependería de un mecanismo contra-irritante mediado por la combinación de la colocación de la aguja más el efecto irritante del propio gas en los tejidos, estimulando ambos un efecto anti-nociceptivo mediado por los sistemas descendentes de analgesia y el sistema de analgesia llamado de compuerta por Melzack y Wall. Tanto la colocación de la aguja en los músculos paravertebrales como el efecto propiamente dicho del ozono sobre los nociceptores activa un sistema segmentario mediado por opioides endógenos y a su vez activa el conocido sistema de control inhibitorio difuso (DNIC, diffuse noxious inhibitory control) (5).

### Aspectos técnicos

Las inyecciones paravertebrales de ozono, para el tratamiento de la hernia discal fueron descritas por primera vez por el Dr. Cesare Verga,

ortopedista italiano, en 1989 (24). Desde entonces a la técnica descrita por Verga se la denomina “inyecciones paravertebrales clásicas” o superficiales. Posteriormente, Scuccimarra describe una técnica con agujas más largas (espinales) para realizar las inyecciones de ozono más próximas al neuroforamen, ya sea contra la lámina o peri-facetarias, técnica conocida como “inyecciones paravertebrales profundas”, buscando reducir los volúmenes de gas utilizado o reducir el número de sesiones (25). El uso del apoyo radiológico o ecográfico ha permitido la realización de inyecciones peri-foraminales o intra-articulares facetarias, técnicas que no serán descritas en esta revisión. En la técnica paravertebral clásica se realiza a ciegas, palpando la apófisis espinosa de la vértebra por encima y por debajo del conflicto disco-radicular, inyectando de 2 a 2.5 cm a cada lado de la misma con agujas 27G de 0.8 x 40 mm, colocadas en forma perpendicular a la piel, 2 a 4 cm de profundidad e inyectando 5 a 10 mL de ozono a concentraciones variables entre 10 a 20  $\mu\text{g/mL}$ . Se puede utilizar la inyección subcutánea de anestésicos locales para reducir el dolor de la penetración de la aguja, inyecciones más profundas de éstos fármacos pueden eliminar el efecto analgésico reflejo que se analizó más arriba. La inyección debe ser lenta, ya que normalmente produce dolor. En la inyección profunda se utilizan agujas más largas, espinales de 90 mm 22 o 25G, también colocadas de manera perpendicular pero más próximas a la línea media, 1.5 a 2 cm (24).

En relación al número de sesiones, la Declaración de Madrid sobre Ozonoterapia recomienda comenzar con dos sesiones semanales durante las dos primeras semanas, y luego pasar a una por semana por 4 a 6 semanas. Luego puede espaciarse una sesión cada 15 días, hasta un total de 20 sesiones (26).

La inyección de ozono paravertebral se ha descrito recientemente utilizando el ultrasonido como método de imagen para guiar la colocación de las agujas y la inyección del gas en el espesor de los músculos paravertebrales. Araimo Morselli y colaboradores comparan las inyecciones de ozono peri-facetarias guiadas por ultrasonografía versus las inyecciones paravertebrales clásicas, encontrando iguales resultados en relación a la analgesia obtenida, pero utilizando en el grupo ecoguiado, la inyección de 5 cc de ozono versus 10 cc del gas en las inyecciones a ciegas (9). El autor de correspondencia, P.C., realiza las inyecciones clásicas (Figura 1) y profundas (Figura 2) guiado por ecografía. En ambos casos utiliza una sonda ecográfica curva, en el caso de las inyecciones profundas, utiliza agujas espinales 22 o 25 G de 90 mm, colocándolas en plano, peri-facetario o retrolaminar como se muestra en la Figura 2, inyectando 10 cc, 5 cc de ozono alrededor de la faceta y el resto por detrás de la lámina, a una concentración entre 10 a 20  $\mu\text{g/mL}$ .

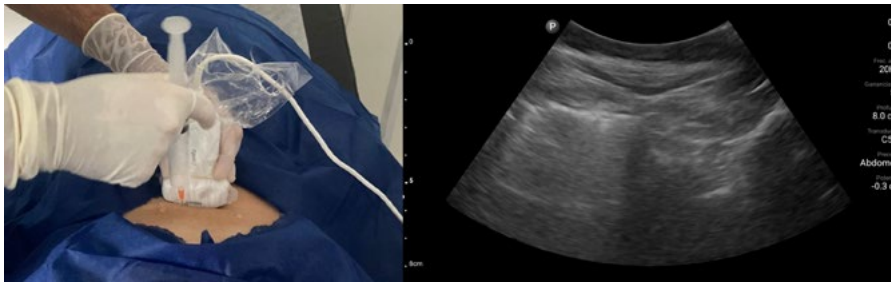
**Figura 1.**

Figura 1. Inyección de ozono paravertebral clásica, en su variante ecoguiada. A la izquierda se observa la inyección de ozono en la masa paravertebral izquierda en un paciente en decúbito lateral. Con una sonda ecográfica curva se escanea el segmento espinal deseado, observándose la apófisis espinosa y a ambos lados las masas musculares paravertebrales por encima de las láminas vertebrales. Se punciona con una aguja número 27 de 4 cm de largo. A la derecha se observa la imagen ecográfica de dicha punción, quedando a la izquierda el artefacto visual generado por la distribución del ozono en la masa muscular.

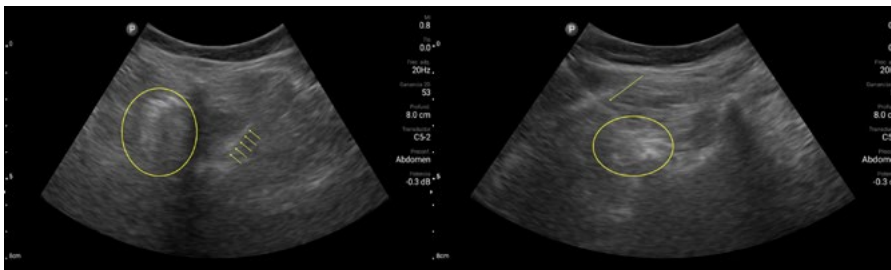
**Figura 2.**

Figura 2. Inyección de ozono paravertebral profunda retrolaminar (izquierda) y peri-facetaria (derecha). Ambas inyecciones se realizan con una sonda ecográfica curva, utilizando una aguja espinal 25G, de diámetro 3 y 1/2, puncionando en plano, hasta contactar la lámina (flechas amarillas a izquierda) o la articulación facetaria (flecha amarilla a derecha). Los círculos muestran la distribución del gas ozono en cada caso.

### Evidencia de la Eficacia

En un estudio multicéntrico, randomizado, doble ciego, donde la inyección paravertebral de ozono se comparó con un control caracterizado por una simulación del procedimiento (Sham), Paolini y colaboradores estudiaron a 60 pacientes que consultaron por dolor lumbosacro con o sin irradiación a miembros inferiores, distribuidos en dos grupos. En el grupo de estudio, se realizaron 15 sesiones de infiltraciones paravertebrales de ozono a una concentración de 20 µg/mL, bilateralmente con un volumen total de 10 cc de cada lado. El grupo control consistió en una simulación del procedimiento utilizando una falsa aguja, pinchando la piel sin atravesar la misma, produciendo luego una compresión manual simulando el efecto del gas al entrar en la musculatura paravertebral. Al final del seguimiento, 6 meses después de la valoración basal, 61% de los pacientes en el grupo que recibió ozono se encontraban libres de dolor, contra 33% en el grupo simulado, diferencia estadísticamente significativa ( $p < 0.01$ ). A su vez se encontró una diferencia significativa en el consumo de analgésicos y en la mejora de la incapacidad en el grupo tratado con ozono (11).

En otro estudio randomizado, con un diseño experimental similar, Sucuoğlu compara el efecto de la inyección paravertebral de ozono de 20 µg/mL (n=23) versus el efecto de una concentración presuntamente



inactiva de 0.1 µg/mL tomada como grupo control (n=23), en pacientes con lumbalgia. Utilizando la Escala Verbal Numérica y el Índice de Incapacidad de Oswestry como métodos de evaluación de resultados, los autores realizan el seguimiento de ambos grupos sometidos a 8 sesiones de tratamiento, hasta dos meses de finalizado el mismo. Se utilizó en cada caso un volumen total de 30 mL de ozono, 5 mL por punto, tres puntos de cada lado desde L3-L4 hasta L5-S1 utilizando la técnica de inyección paravertebral clásica. Si bien en ambos grupos se observó una disminución de la intensidad del dolor y una reducción de la incapacidad producida por el dolor lumbar, estos cambios fueron más marcados en el grupo tratado con 20 µg/mL alcanzando diferencias estadísticamente significativas al final de la evaluación (2 meses de finalizado el tratamiento) (12).

Melchionda y colaboradores comparan las inyecciones paravertebrales de ozono a una concentración de 40 µg/mL, 12 sesiones, versus un esquema clásico de tratamiento farmacológico, en pacientes con hernias de disco lumbosacro y dolor radicular, observando una disminución de la intensidad del dolor estadísticamente significativa con el grupo control a los 3 y 6 meses de seguimiento evolutivo (10).

Alyan y colaboradores comparan dos grupos de pacientes con lumbalgia crónica debida a protrusiones discales lumbares tratados con un esquema de fisioterapia basado en la aplicación de lámpara infrarroja más ejercicios, agregando en uno de los grupos, la aplicación de inyecciones paravertebrales de ozono. Las aplicaciones de ozono fueron realizadas a 20 µg/mL, 10 mL por punto, bilateralmente, en los niveles L4-L5 y L5-S1, una vez por semana. Al mes de tratamiento se observó una mejoría del dolor tanto en intensidad como en los niveles de incapacidad en ambos grupos, pero mayor y estadísticamente significativa en el grupo que se realizaron las inyecciones de ozono, diferencias observadas a favor de este grupo durante los 6 meses de evaluación (13).

Morelli y colaboradores comparan la eficacia terapéutica de las inyecciones paravertebrales de ozono con una modalidad fisioterapéutica consistente en diatermia y ejercicios, para el tratamiento de pacientes con dolor lumbar crónico. Los pacientes tratados con inyecciones de ozono paravertebral, a 20 µg/mL, 5 mL por punto, presentaron una mejoría del dolor, estadísticamente significativa al mes y 3 meses de finalizados los tratamientos (14).

Zambello y colaboradores, en un estudio comparativo y randomizado incluyen 351 pacientes con lumbociatalgia debido a hernias discales lumbares, con poca respuesta a tratamiento médico conservador, conformando dos grupos, el primero tratado con inyecciones epidurales de esteroides y el segundo por inyecciones paravertebrales de ozono. Los autores utilizan la técnica de inyección paravertebral clásica, utilizando inyecciones de 20 µg/mL, 5 mL por punto, obser-

vando una respuesta analgésica mayor en el grupo tratado con ozono a las 3 semanas y a los 6 meses, diferencias que alcanzan significancia estadística en ambos controles. De este modo los autores encuentran a las inyecciones de ozono paravertebrales más efectivas que las clásicas inyecciones epidurales de esteroides, sobre todo a largo plazo, para tratar la lumbociatalgia por hernia discal (17).

Recientemente, Parvin y colaboradores comparan las inyecciones de ozono paravertebrales y las inyecciones epidurales caudales de esteroides y hialuronidasa en el tratamiento del dolor lumbosacro por estenosis del canal. Los autores utilizan una concentración de ozono de 20 µg/mL, 5 mL por punto, aplicado en los músculos paravertebrales, bilateralmente desde L4 a S1. En ambos grupos se observó una mejoría del dolor en cuanto a intensidad del dolor y la repercusión en las actividades, sin grandes diferencias entre los grupos, con una mayor disminución, estadísticamente significativa a la dos y 4 semanas en el grupo tratado con inyecciones epidurales, y una mayor disminución de la intensidad del dolor en la semana 8 en el grupo tratado como ozono (16).

Silva Giménez y colaboradores realizan un estudio controlado en pacientes con lumbociatalgia y lumbalgia crónica por patología discal de columna lumbosacra distribuidos al azar en dos grupos, uno en el que se hicieron inyecciones paravertebrales de ozono más inyecciones de ozono en puntos dolorosos gatillo asociado a tratamiento farmacológico y rehabilitador y en el grupo control sólo tratamiento farmacológico y rehabilitador. En este estudio se realizaron 8 sesiones de inyecciones de ozono, dos por semana por 4 semanas, con la técnica paravertebral clásica. Se utilizó un protocolo caracterizado por inyecciones paraespinales de 10 mL por punto a una concentración de 20 µg/mL, a dos cm de la apófisis espinosa, en forma bilateral. Los autores encuentran una disminución del dolor y la incapacidad producida por éste, mayor en el grupo tratado con ozono que en el grupo control, alcanzando dichas diferencias significación estadística (15).

También es posible encontrar en la literatura, estudios observacionales, retrospectivos o del tipo “antes y después”, que muestran la eficacia de las inyecciones paravertebrales de ozono en mejorar la intensidad del dolor y su incapacidad en pacientes con dolor lumbar crónico, con o sin dolor radicular asociado. Özcan y colaboradores evaluaron el efecto de las inyecciones paravertebrales de 50 mL de ozono en 62 pacientes con dolor lumbar con o sin dolor radicular asociado. Lo aplicaron con la técnica clásica, 1 sesión semanal durante 6 semanas. Los autores encuentran una disminución de la intensidad del dolor y de la incapacidad medida por el Test de Oswestry, al mes y a los 3 meses de finalizado el tratamiento, comparando los resultados con los valores basales (20).

Apuzzo y colaboradores en un estudio retrospectivo hicieron el seguimiento de pacientes con dolor lumbar crónico tratados con inyecciones de ozono versus rehabilitación mediante re-educación postural o la combinación de ambos tratamientos. El protocolo utilizado en este caso fue la técnica clásica, con inyecciones paravertebrales de 15 mL de ozono a una concentración de 20 µg/mL. Realizaron 12 sesiones, bisemanales más 10 sesiones de mantenimiento. La mejoría del dolor fue mayor y estadísticamente significativa en los pacientes que recibieron ozono como tratamiento, mejoría observada tanto a corto como a largo plazo (18).

Biazzo y colaboradores realizan un estudio retrospectivo sobre el efecto de las inyecciones de ozono paravertebral en la intensidad del dolor y la incapacidad en 24 pacientes con lumbalgia con o sin dolor radicular. Realizan 12 sesiones, bisemanales, con una concentración de ozono de 27 µg/mL, aplicadas paraespinales, con un volumen de 20 mL de cada lado, utilizando la técnica clásica. Encuentran una mejoría de 2.3 puntos en la intensidad del dolor en 80 % de los pacientes y una reducción significativa de las puntuaciones en el Test de Owestry en todos excepto en un paciente, al mes de finalizado el tratamiento (19).

Cantele y colaboradores encuentran una mejoría en la intensidad del dolor y las puntuaciones en el Test de Owestry en 31 pacientes con lumbalgia o lumbociatálgia, con la inyección paravertebral clásica de ozono a una concentración de 20 µg/mL, mejoría que se puede observar incluso hasta 6 meses después de finalizados los tratamientos (22).

Calle y cols. analizan retrospectivamente 7620 pacientes con dolor radicular lumbosacro tratados con inyecciones paravertebrales de ozono y evaluados la escala visual análoga y los criterios de Mac Nab modificados como método de evaluación de incapacidad. Los autores realizan 10 sesiones de inyecciones de ozono paravertebral siguiendo la técnica clásica, a una concentración de 15 µg/mL y un volumen de 15 a 20 mL. En este análisis retrospectivo con un seguimiento a 5 años, encuentran a éstas inyecciones eficaces para reducir el dolor y la incapacidad en un 80% de los pacientes (21).

Por último, Yalçın realiza un estudio retrospectivo con 298 pacientes, de los cuales a 139 aplica fisioterapia más inyecciones paravertebrales de ozono dos veces por semana, con un total de seis y al grupo control únicamente fisioterapia. Utilizaron una técnica clásica empleando aguja espinales 22 G, inyectando por punto 10 mL a una concentración de 20 µg/mL. Como evaluador de resultados aplicaron la Escala Visual Análoga y el test de Incapacidad de Owestry. A los tres meses había una disminución de ambos con respecto a las medidas basales, más marcada en el grupo tratado con ozono que en el grupo control, diferencia estadísticamente significativa (23).

## Perfil de Seguridad

La Tercera Edición de la Declaración de Madrid sobre Ozono Terapia, realizada en el año 2020, documento oficial de la ISCO3 (International Scientific Committee of Ozone Therapy), realiza un detallado análisis de las complicaciones reportadas con el uso del ozono en el tratamiento de distintas dolencias, utilizado mediante distintas vías de administración (26). En el apartado sobre “Efectos Adversos”, dicha declaración define a los mismos según su gravedad en 5 grados, Grado 1 leves, Grado 2 o moderadas, Grado 3 severas, Grado 4 o de riesgo vital y Grado 5 muertes debido a efectos adversos. Para las inyecciones paravertebrales, las más frecuentemente observadas son leves, como dolor a la inyección y equimosis en los puntos de inyección. Dentro de las moderadas se describen en dos pacientes, reducción transitoria de la sensibilidad en los miembros inferiores, en cinco pacientes dolor lumbar y en la pierna, irritación corneal y disnea en 8 pacientes, todos efectos que revierten espontáneamente. Dentro de las complicaciones severas se describen cuatro casos de infecciones espinales graves y un caso de síncope con trastornos neurológicos posteriores que remiten espontáneamente en las Grado 4. Un caso de muerte por septicemia fulminante después de inyección paravertebral.

Con respecto a los efectos adversos observados en la bibliografía consultada en ésta revisión, tres estudios reportan ausencia de reacciones adversas (11,17,19) cuatro estudios reacciones locales (9,10,15,18,20) equimosis, dolor quemante en el sitio de inyección, sensación de pesantez, pápulas y picazón y tres reacciones cardiovasculares como taquicardia, hipotensión o síncope (9,18,20).

## Discusión

Los objetivos de esta revisión narrativa fue abordar los distintos aspectos clínicos de las inyecciones paravertebrales de ozono para el tratamiento del dolor lumbar crónico acompañado o no de dolor radicular lumbosacro, con especial énfasis en la evidencia científica que soporta su eficacia.

Los efectos de las inyecciones paravertebrales de ozono para el tratamiento del dolor lumbosacro han sido reportados en múltiples estudios. Si bien en todos ellos el tratamiento aparece como efectivo y seguro para aplicar en pacientes con dolor lumbar crónico con o sin dolor radicular lumbosacro asociado, algunos de éstos estudios adolecen de problemas metodológicos.

En este sentido, la definición del tipo de intervención de control es un punto que genera controversias, en general en todos los estudios que se realizan sobre intervenciones para tratar el dolor. El establecer un grupo placebo parecería ser el más adecuado desde el punto

de vista metodológico para el diseño de ensayos clínicos, aunque el mismo puede generar inconvenientes de distinto tipo, especialmente éticos. Establecer un grupo en el cual se realiza una simulación de un procedimiento o grupo Sham, es un método válido en muchos casos, de determinar un grupo control como placebo. Tal es el caso del ensayo clínico realizado por Paolini y colaboradores, donde como grupo control se realizó una simulación de las inyecciones de ozono, puncionando la piel con una falsa aguja sin atravesar la misma y comprimiendo las masas paravertebrales espinales simulando la sensación de pesantez lumbar que generan las inyecciones del gas (11). Es el único trabajo con este tipo de metodología y por lo tanto la validez metodológica de esta maniobra de simulación como grupo placebo es difícil de establecer. De todos modos, con este diseño, los autores encontraron diferencias estadísticamente significativas entre el grupo tratado con ozono y el grupo control, en lo que refiere a los efectos analgésicos, a favor del primero, diferencias que se mantienen hasta 6 meses después de finalizado el tratamiento. Otro estudio de características similares es el realizado por Sucuoglu y cols, en el cual se utiliza como grupo control, eventualmente placebo, la inyección de concentraciones de ozono supuestamente inactivas (0.1 µg/mL), en los músculos paravertebrales (12). El carácter inactivo de éstas inyecciones puede ser discutido, ya que la punción incluso seca, puede tener efecto analgésico, por diversos mecanismos. Los hallazgos obtenidos por estos autores fueron similares a los obtenidos por Paolini, esto es, una menor puntuación en las escalas de intensidad y en el Test de Owestry en el grupo tratado con ozono a una concentración activa (20 µg/mL) en comparación con el grupo control, dos meses después de finalizadas las inyecciones.

La elección de un grupo de control activo es otro método utilizado en ensayos clínicos controlados. de manera homogénea para los distintos ensayos clínicos parece una decisión acertada. La elección del control activo más indicado también es discutible. Una opción adecuada puede ser la utilización como grupo control, el tratamiento intervencionista estándar del dolor lumbosacro con componente radicular, como son las inyecciones epidurales de esteroides. En este sentido, Zambello encuentra a las inyecciones paravertebrales de ozono, más efectivas para aliviar el dolor radicular lumbosacro que las inyecciones epidurales lumbares interlaminares a ciegas (17). Este tipo de técnica a ciegas para las inyecciones de esteroides epidurales ha caído en desuso actualmente, por lo que dichos resultados pueden ser cuestionables. En otro estudio comparativo tomando como grupo control la inyección de esteroides epidurales por vía caudal guiada por radioscopia, las inyecciones paravertebrales de ozono fueron más efectivas en las evaluaciones hechas a las 8 semanas de terminado el tratamiento, mientras que las inyecciones caudales de esteroides fueron más efec-

tivas a las 2 y 4 semanas (16). Estos hallazgos pueden fundamentar la utilización de ambos tratamientos en forma combinada, para obtener beneficios a corto y también a mediano plazo. Asimismo, puede plantearse a las inyecciones de ozono, en este caso paravertebrales, como una alternativa válida cuando las universalmente aceptadas inyecciones epidurales de esteroides no logran los resultados esperados en pacientes con dolor lumbosacro con o sin dolor radicular asociado.

Otros estudios toman como grupo control el tratamiento farmacológico del dolor y/o distintas técnicas de rehabilitación, también con superioridad de las inyecciones de ozono, justificando su combinación.

En cuanto a las dosis utilizadas en los estudios consultados, un volumen de 5 a 10 mL por punto de inyección a una concentración de 15 a 20  $\mu\text{g/mL}$ , es la aplicada con más frecuencia, siendo dos sesiones semanales hasta un total de 10 a 15 sesiones el protocolo más usado. El uso de la ecografía o la aplicación de las inyecciones más cerca de los neuroformanes (retrolaminar o perifacetario) puede reducir el volumen utilizado o el número total de sesiones para lograr la mejoría del dolor deseada (9). Los resultados en cuanto a la analgesia obtenida en pacientes con dolor lumbosacro con o sin dolor radicular acompañante pueden verse a corto plazo, hasta un tiempo evolutivo intermedio, hasta 6 meses en los estudios consultados.

Dentro de los efectos adversos de las inyecciones paravertebrales de ozono, los más frecuentemente observados fueron el dolor durante la inyección, sensación de pesadez local y equimosis. Estos efectos pueden atenuarse reduciendo el volumen inyectado, comenzando con concentraciones más bajas (10  $\mu\text{g/mL}$ ) para luego subirlas de acuerdo a la tolerancia del paciente. Las inyecciones deben hacerse lentamente. El uso de anestésicos locales es recomendado únicamente en la piel, usando siempre agujas lo más finas posibles (27G).

El otro efecto adverso a tener en cuenta en estas infiltraciones son las infecciones. Existen reportados al menos cinco casos de pacientes con infecciones espinales graves luego de inyecciones paravertebrales de ozono (27,28). Las condiciones de asepsia utilizadas en éstos casos no quedan claramente establecidas. Como cualquier procedimiento intervencionista, las condiciones de asepsia deben respetarse al máximo, mediante la desinfección con clorhexidina alcohólica, uso de mascarilla y guates estériles. Existen autores que recomiendan el uso de filtros antibacterianos de 0.22  $\mu$  de diámetro, colocados entre la jeringa y la aguja o a la salida de ozono en el generador (Figura 3). De todos modos, no hay datos que demuestren que la frecuencia de infecciones con las inyecciones de ozono sea más alta que otros procedimientos intervencionistas para tratar el dolor crónico.

Debemos destacar que las inyecciones paravertebrales de ozono para el tratamiento de la lumbalgia no se encuentran incluidas en las guías para la práctica clínica intervencionista de este cuadro doloroso,

**Figura 3.**



Figura 3. Filtro antibacteriano de 0.22  $\mu\text{m}$  (Millex-GP Syringe Filter Unit, Millipore<sup>®</sup>), utilizado por uno de los autores (P.C.). Dicho autor lo utiliza colocado a la salida de gases del generador de ozono, utilizando un filtro por jornada, colocando una llave de tres vías entre paciente y paciente.

pero dado su sencillez técnica, la baja incidencia de complicaciones y la eficacia analgésica observada, puede considerarse una opción intervencionista cuando otras con mayor evidencia clínica, como las inyecciones epidurales o facetarias de esteroides no logran resultados satisfactorios.

## Conclusiones

Las inyecciones paravertebrales de ozono se perfilan como un procedimiento útil y seguro para el tratamiento del dolor lumbosacro con o sin dolor radicular asociado, mejorando la intensidad del dolor y la incapacidad generada por éste, cuando los tratamientos estándar, intervencionistas y no intervencionistas, no logran respuestas satisfactorias. A pesar de ello, la evidencia disponible hasta el momento debe considerarse débil y los hallazgos obtenidos preliminares, a ser confirmados con estudios prospectivos randomizados de alta calidad, con mayor número de participantes, criterios homogéneos de selección y grupos de control uniformes.

## Referencias bibliográficas

- Maas ET, Juch JN, Groeneweg JG, Ostelo RW, Koes BW, Verhagen , van Raamt M, Wille F, Huygen FJ , van Tulder MW. Cost-effectiveness of minimal interventional procedures for chronic mechanical low back pain: design of four randomised controlled trials with an economic evaluation. *BMC Musculoskeletal disorders* 2012, Dec 28;13:260
- Borenstein D. Low Back Pain. In *Pain Management*, Steven D.Waldman MD. Chapter 82, 749-778, Volume 2. Ed. Saunders, Elsevier. Philadelphia. 2007
- Manchikanti L, Abdi S, Alturi S et al. An update of comprehensive evidence-based guidelines for interventional techniques in chronic spinal pain. Part II: guidance and recommendations. *Pain Physician* 2013, April 16: S49-S283
- Abejón D, García del Valle S, Fuentes ML, Gómez-Arnau JI, Reig E, van Zundert J. Pulsed radiofrequency in lumbar radicular pain: clinical effects in various etiological groups. *Pain Practice* 2007;7(1):21-26
- Bocci V, Borrelli E, Zanardi I, Travagli V. The usefulness of ozone treatment in spinal pain. *Drug Des Devel Ther.* 2015 May 15;9: 2677-85.
- Özcan Ç, Polat Ö, Çelik H, Uçar BY. The Effect of Paravertebral Ozone Injection in the Treatment of Low Back Pain. *Pain Pract.* 2019 Nov;19(8):821-825.
- Magalhaes FN, Dotta L, Sasse A, Teixeira MJ, Fonoff ET. Ozone therapy as a treatment for low back pain secondary to herniated disc: a systematic review and meta-analysis of randomized controlled trials. *Pain Physician* 2012, 15: E115-E129.
- Arias-Vázquez PI, Tovilla-Zárate CA, Nava-Bringas TI, Serrato-Zapata CX, González-Castro TB, et al. Effectiveness of Paravertebral Ozone Therapy in Individuals with Low Back Pain with or without Radicular Pain: A Systematic Review. *Chron Pain Manag* 2020; 4: 128.
- Araimo Morselli F, Zuccarini F, Scarpa I, Imperiale C, Guzzo F. Ultrasound Guidance in Paravertebral Injections of Oxygen-Ozone: Treatment of Low Back Pain. *J Pain Relief* 2015; 5: 220.
- Melchionda D, Milillo P, Manente G, Stoppino L, Macarini L (2012) Treatment of radiculopathies: a study of efficacy and tolerability of paravertebral oxygen-ozone injections compared with pharmacological anti-inflammatory treatment. *J Biol Regul Homeost Agents* 2012; 26: 467-474.
- Paoloni M, Di Sante L, Cacchio A, Apuzzo D, Marotta S, et al. Intramuscular oxygen-ozone therapy in the treatment of acute back pain with lumbar disc herniation: a multicenter, randomized, double blind, clinical trial of active and simulated lumbar paravertebral injection. *Spine (Phila Pa 1976)* 2009; 34: 1337-1344.
- Sucuoğlu H, Soydaş N. Does paravertebral ozone injection have efficacy as an additional treatment for acute lumbar disc herniation? A randomized, double-blind, placebo-controlled study. *J Back Musculoskeletal Rehabil.* 2021;34(5):725-733
- Alyan S, Zaghlol R, Mustafa Shima A. Efficacy of combined paravertebral ozone (O2O3) therapy with physiotherapy in patients with chronic mechanical low back pain. *Egypt Rheumatol Rehabil.* 2018; 45: : 106-11.
- Morelli L, Bramani S, Cantaluppi M, Pauletto M, Scuotto A. Comparison among different therapeutic techniques to treat low back pain: a monitored randomized study. *Ozone Ther* 2016; 1:17-20.
- Silva Jiménez E, Toro M, Baíz C. Eficacia de la infiltración de ozono paravertebral lumbar y en puntos gatillos como coadyuvante del tratamiento en pacientes con dolor lumbar crónico y lumbociatalgia crónica en el síndrome doloroso miofascial aislado o acompañado de otras patologías. *Revista de la Sociedad Española del Dolor* 2014; 21: 23-38.
- Parvin R, Farpour HR, Khoshnazar S, Jahromi LSM. Comparative effectiveness of paravertebral Ozone injection and caudal epidural steroid-hyaluronidase injection in lumbosacral spinal stenosis. *Br J Neurosurg.* 2021 May 8:1-6.
- Zambello A, Fara B, Tabaracci G, Bianchi M. Epidural steroid injection vs paravertebral O2-O3 infiltration for symptomatic herniated disc refractory to conventional treatment: A prospective randomized study. *Rivista di Neuroradiologia* 2006; 5: 123-127.
- Apuzzo D, Giotti C, Pasqualetti P, Ferrazza P, Soldati P, et al. An observational retrospective/horizontal study to compare oxygenozone therapy and/or global postural re-education in complicated chronic low back pain. *Funct Neurol* 2014; 29: 31-39.
- Biazzo A, Corriero AS, Confalonieri N. Intramuscular oxygenozone therapy in the treatment of low back pain. *Acta Biomed* 2018; 89: 41-46.
- Özcan Ç, Polat Ö, Çelik H, Uçar BY (2019) The Effect of Paravertebral Ozone Injection in the Treatment of Low Back Pain. *Pain Pract* 19:821-825
- Calle G, Huayhua L, Martinez A, The role and the effects of the ozone paravertebral injections in patients with lumbar disc herniation. (A retrospective study) *J Ozone Ther.* 2020:4(5)
- Cantele F, Tognolo L, Caneva F, Formaggio E, Copetti V, Venturin A, Caregnato A, Masiero S. Influence of pain-related psychological factors on therapeutic outcomes in patients with chronic low back pain after oxygen-ozone treatment: a case-series. *Eur J Transl Myol.* 2021 Jul 20;31(3):9906.



23. Yalçın Ü. Paravertebral intramuscular ozone therapy in lumbar disc hernia: A comprehensive retrospective study. *J Back Musculoskelet Rehabil.* 2021;34(4):597-604.
24. Baeza-Noci J. Paravertebral injections: techniques and indications [abstract]. Proceedings of the 5Th WFOT Meeting; 2016 Nov 18-20; Mumbai, India. *J Ozone Ther.* 2018;2(2).
25. Scuccimarra A. The “Laminoforaminal Technique” in Oxygen-Ozone Therapy for Lumbar Disc Herniation. *Riv Ital Ossigeno-Ozonot* 2003;2(2):193-196
26. ISCO3 (2020) Madrid Declaration on Ozone Therapy, 3rd ed. Madrid. [www.isco3.org](http://www.isco3.org). International Scientific Committee of Ozone Therapy.
27. Balan C, Schiopu M, Balasa D, Balan C. Ozone therapy – a rare and avoidable source of infectious pathology of the spine Romanian Neurosurgery. 2017;31 (5):288-281.
28. Gazzeri R, Galarza M, Neroni M, Esposito S, Alfieri A. Fulminating septicemia secondary to oxygen-ozone therapy for lumbar disc herniation: case report. *Spine.* Feb 1 2007;32(3):E121- 123.